

'Gewone' lage rugpijn

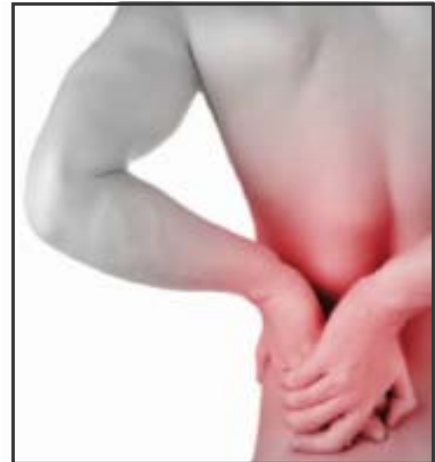Wat is het?

Lage rugpijn is een heel frequent voorkomende klacht. De meeste mensen krijgen er wel eens mee te maken.

Naast de pijn valt vooral de functionele hinder op. Mensen ervaren beperkingen in het uitvoeren van allerlei dagelijkse activiteiten.

Die pijn en beperkingen kunnen het vervullen van belangrijke sociale taken en rollen, zowel familiaal als op het werk, ernstig in het gedrang brengen.

We spreken van 'gewone' lage rugpijn wanneer de pijn en beperkingen het gevolg zijn van een 'gewone' aandoening van de weefsels en structuren van de lage rug.



Wat hoort niet thuis bij de categorie 'gewone' lage rugpijn?

Rugaandoeningen die te wijten zijn aan een ernstige, potentieel levensbedreigende ziekte (vb. tumor, metastase, ..), aan een systeemziekte (vb. reumatische artritis) of aan één of andere zeldzame ziekte (vb. infectie van een rugwervel) worden niet tot de categorie 'gewone' lage rugpijn gerekend.

Sommige aandoeningen van de buikorganen (vb. nieren, darmen, ..) kunnen uitstralende pijn naar de rug geven. De pijn komt dan niet van een aandoening van de weefsels of structuren van de rug zelf en hoort daarom niet thuis bij de vormen van gewone lage rugpijn.

Wat behoort wel tot de categorie 'gewone' lage rugpijn?

Bij gewone lage rugpijn gaat het over lokale en niet levensbedreigende aandoeningen van de dragende en/of verbindende weefsels en structuren van de wervelkolom.

Hiertoe behoren:

- de wervellichamen
- **het discus intervertebralis complex** (de verbinding tussen de wervellichamen)
- **de ligamenten tussen de werveluitsteeksels**
- de facetgewrichten en hun gewrichtsbanden (ligamenten)
- de spieren tussen en rondom de wervels
- het losmazige en vliesvormige (fascia-vormig) bindweefsel

Het discus intervertebralis complex (DIV-complex)

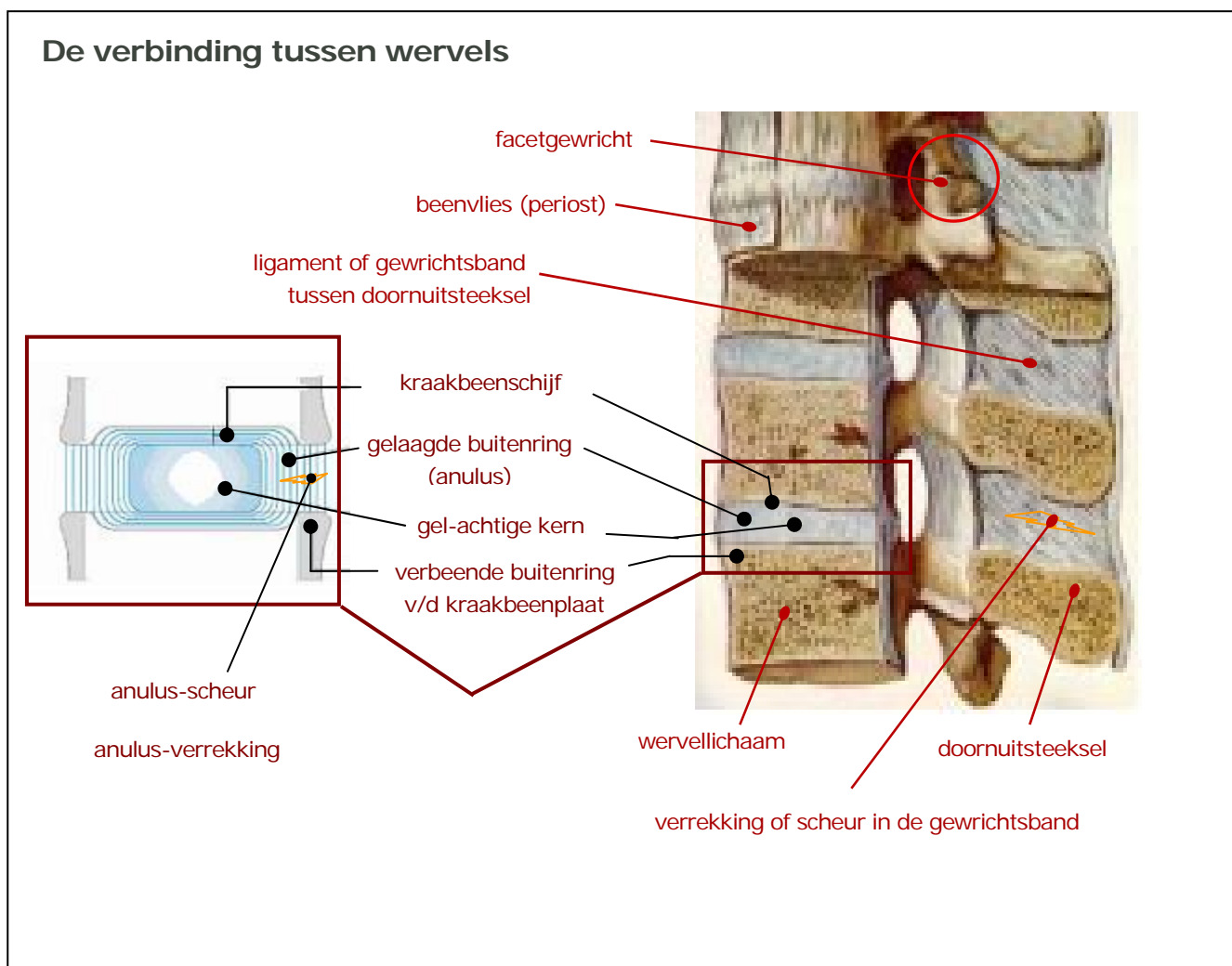
In de meeste gevallen is lage rugpijn toe te schrijven aan een 'verrekking' of soms een 'gedeeltelijke

inscheuring' van het discus intervertebralis complex en/of van de gewrichtsbanden of ligamenten tussen de werveluitsteeksels.

Het discus intervertebralis complex of tussenwervelschijf complex is veel meer dan zomaar een 'schijf' die zich als een soort afzonderlijke structuur tussen de wervels bevindt. De tussenwervelschijf is vooreerst zowel boven- als onderaan stevig verankerd in de wervellichamen. Ook zit die discus rondom gevat binnen het stevige beenvlies dat een soort doorlopende buis vormt rond zowel de wervellichamen als de tussenwervelschijven.

Bovendien is de tussenwervelschijf functioneel niet los te zien van de achterste wervelgewrichtjes (facetgewrichten), de achterste gewrichtsbanden (de ligamenten tussen de doornuitsteeksels) en de verschillende spieren en bindweefselvliezen rondom de wervelkolom.

De tussenwervelschijf is niet alleen een belangrijke, maar ook een heel complexe, bindweefsel-structuur. En vereist vaak specifieke zorg om goed te kunnen herstellen van een eventuele verrekking of gedeeltelijke inscheuring. Daarom is wat meer uitleg en toelichting op zijn plaats.



Bouw van de tussenwervelschijf of discus intervertebralis complex

De tussenwervelschijf is nog het best op te vatten als een dikke, complex gebouwde gewrichtsband tussen twee aanliggende wervellichamen. De buitenzijde vormt een soort dikke ring: de **anulus**. Die ring telt van buiten naar binnen toe 10 tot 12 verschillende lagen, een beetje vergelijkbaar met de schillen van een ui.

In die lagen bevinden zich **sterke vezels die gemaakt zijn om trekkrachten op te vangen: de collageenvezels**. Bovendien lopen die vezels in de opeenvolgende lagen kruisgewijs ten opzichte van elkaar, zodat de anulus in zijn geheel ook goed in staat is om **wringkrachten** op te vangen.

In het midden van de tussenwervelschijf bevindt zich een kern van min of meer vloeibaar kraakbeen: de **nucleus**. Die nucleus wordt langs boven en langs onder begrensd door een kraakbeige schijf: de sluitplaat. Die sluitplaat is min of meer te vergelijken met het kraakbeenoppervlak van andere gewrichten in het lichaam (vb. heup of knie).

Tot slot zit de tussenwervelschijf in haar geheel ook 'gevangen' in het beenvlies of periost. Dit beenvlies vormt een stevig buisvormig omhulsel dat ook de wervellichamen omvat.

Letsel en herstel van het discus intervertebralis complex

Net zoals iedere andere gewrichtsband in het lichaam is de tussenwervelschijf vatbaar voor verrekking en scheurvorming. Zulk een **verrekking of scheurvorming** ontstaat soms 'plots' tijdens een ongecontroleerde beweging of gebeurtenis. Vaak evenwel ontstaat zo iets geleidelijk als gevolg van een gradueel toenemende weefselmoetheid, te vergelijken met 'metaalmoetheid' (of andere vormen van materiaalmoetheid).

Toenemende materiaalmoetheid en geleidelijke verrekking, al dan niet gepaard gaand met scheurvorming, kan bij een tussenwervelschijf lange tijd onopgemerkt blijven. Dit heeft te maken met het feit dat slechts de buitenste lagen van de anulus voorzien zijn van gevoelszenuwen en bloedvaatjes. De binnenste lagen en de anulus zijn dit niet, zodat wat daar gebeurt niet direct via zenuwprikkeling kan worden waargenomen.

Van zodra het letsel evenwel de buitenste lagen bereikt (bij een scheurvorming van binnen naar buiten toe) of de buitenste lagen direct van buitenaf worden verrekt of ingescheurd, zal dit door het zenuwstelsel aan het organisme worden meegedeeld. En zal er een 'pijnreactie' ontstaan.

EERSTE GENEES- en HERSTELFASE

Bovendien zal het organisme in antwoord op de vastgestelde weefselshade onmiddellijk een ontstekingsreactie opstarten. Die reactie is normaal en noodzakelijk: ze helpt om het kapotte weefselmateriaal op te ruimen. Dit maakt de ontstekingsreactie meteen ook tot de **eerste fase in het genees- en herstelproces van de discus intervertebralis**.

TWEEDE GENEES- en HERSTELFASE

Daarna zorgen vrijgekomen groeifactoren er voor dat er zich nieuw bindweefsel gaat vormen zodat de schade (de 'scheur') wordt hersteld. **Een tweede fase in het genees- en herstelproces** bestaat dus hoofdzakelijk uit het aanmaken van nieuw weefselmateriaal.

Aanvankelijk is het nieuwe vulweefsel nog vrij ongestructureerd en instabiel. Waardoor het gemakkelijk opnieuw wordt beschadigd, en de ontstekingsreactie terug in hevigheid zal toenemen. Anderzijds heeft het nog jonge nieuw gevormde bindweefsel **nood aan gedoseerde trekkrachten , die bovendien in een juiste richting dienen plaats te vinden**. Die zullen er voor zorgen dat de verschillende nieuw gevormde collageenvezels (bindweefselvezels) op een goede, trekvast, manier worden gerangschikt. Zodat het weefsel – en dus de rug - opnieuw stevig wordt.

Helaas loopt het juist in deze tweede fase, die reeds begint enkele dagen na het optreden van de schade, vaak verkeerd. De rug wordt of te weinig, of te veel, of onjuist belast waardoor slecht herstel optreedt. En zo ook het risico toeneemt op het ontstaan van een hernia.

Een **hernia is het gevolg van een slecht genezende scheur**. Dit blijkt ook heel duidelijk uit onderzoek. Bij een hernia bestaat het uitgestulpte materiaal hoofdzakelijk uit nieuw gevormd anulus-materiaal dat afkomstig is vanuit het wondgebied van de tussenwervelschijf. Het gaat dus helemaal niet om gezond nucleusmateriaal dat door de scheur in de anulus naar buiten komt. Zoals vroeger ten onrechte werd aangenomen en nu nog steeds zo wordt voorgesteld op vele tekeningen en plaatjes.

Het goede nieuws is dat – mits de juiste zelfzorg en medisch-therapeutische ondersteuning – een verrekking of inscheuring van de tussenwervelschijf en zelfs een hernia, goed kunnen genezen. Op voorwaarde dat het lichaam daartoe de kans krijgt en er door verkeerde of overbelasting niet telkens weer nieuwe beschadiging optreedt.

Om verkeerde of overbelasting, en de herbeschadiging die er het gevolg van is, te vermijden, is het aan te raden reeds vroeg na het optreden van gewone lage rugpijn een beroep te doen op **gespecialiseerde kinesitherapeutische behandeling en begeleiding**. Naast een adequaat herstelgedrag zullen gedoseerde, lokaal aankomende en specifiek gerichte oefeningen helpen om de tussenwervelschijf weer sterk en gezond te maken. Zulke oefentherapie wordt aangeduid als de **Disc Stability Training**.

Essentieel is dat geoefend wordt ONDER de belastbaarheidsgrens ! We hebben immers te maken met weefsel dat nog kwetsbaar is, maar wel 'zachte' en 'precieze' prikkels nodig heeft om geleidelijk aan verder te groeien en zich tot een functioneel gezond, normaal beweeglijk en sterk weefsel te ontwikkelen.

Dit is helaas niet zo vanzelfsprekend. Het is waar dat de meeste rugklachten ook wel zonder 'gerichte' beweegoefeningen 'genezen'. Maar door de vaak ongunstige vezelschikking binnen het herstelde weefsel blijft er vaak een zeker bewegingsverlies over. Hierdoor gaan mensen elders in het lichaam overmatig bewegen om dit tekort te compenseren. Tegelijkertijd blijft de plaats van het oorspronkelijke letsel verhoogd kwetsbaar voor nieuwe beschadiging en worden veel mensen herhaaldelijk geconfronteerd met terugkerende opstoten van rugpijn en functionele hinder.

DERDE GENEES- en HERSTELFASE

Van zodra de collageenvezels goed gerangschikt komen te liggen en herbeschadiging uitblijft, zal het organisme zich 'bevestigd weten' in de juistheid van het aan de gang zijnde genees- en herstelproces. Zodat het die verschillende vezels stevig aan elkaar zal gaan verankeren en er een werkelijk stevig en functioneel herstelweefsel ontstaat. Tijdens dit proces speelt vitamine C een belangrijke rol.

In deze fase is het progressief trainen van heel de rug van essentieel belang. Daarbij gaat het zowel om het trainen van de wervelkolom met haar verschillende tussenwervelschijven als om het trainen van de spierkracht, -lenigheid en -uithouding. Soms is het nodig specifiek te oefenen op de neuro-musculaire stabilisatie (CST of **Core Stability Training**) en correcte beweegpatronen (MPT of **Movement Pattern Training**).

VIERDE GENEES- en HERSTELFASE

Na een optimale genezing en herstel komt het nieuw gevormde weefsel in een 'rijpingsfase'. Dit betekent feitelijk dat het weefsel gedurende de eerstvolgende 6 tot 36 maanden geleidelijk aan nog stabiel en steviger gaat worden. Blijven oefenen, vooral van die spieren en bewegingen die tijdens het gewone dagelijkse gezins-, sport- en arbeidsleven niet of weinig aan bod komen, is dan belangrijk. Alsook het soepel en lenig houden van die spieren en gewrichten die wel vaak gebruikt en belast worden.

Belangrijke factoren bij genezing en herstel

Niet iedereen geneest en herstelt in hetzelfde tempo. Verschillende factoren kunnen het natuurlijke genees- en herstelbeloop beïnvloeden. Een aantal daarvan vallen onder de directe controle van het individu: daar kunt u dus zelf wel degelijk iets aan doen.

Andere zijn niet zo direct te beïnvloeden, maar het is goed dat u ervan op de hoogte bent en er rekening mee houdt.

1. Erfelijke 'stoornissen' in de collageen-aanmaak

- In sommige families komen vaak mensen voor die heel tot uitermate soepel zijn in hun gewrichten. Vaak wijst dit op een wat tragere en minder uitgesproken aanmaak van nieuw collageen. Hierdoor kan het langer duren voor de rug weer sterk wordt. Geduld en heel voorzichtig en geleidelijk aan meer gaan belasten is dan de boodschap.
- In andere families komen dan weer vaak mensen voor die heel stijve gewrichten hebben, of blijven er zelfs na kleine oppervlakkige verwondingen achteraf duidelijk zichtbare littekens achter. Dit kan wijzen op een te sterke en overdreven collageenaanmaak. Wat kan leiden tot een sterk bewegingsverlies. Om zulke overdreven collageenaanmaak af te remmen is het uitermate belangrijk de natuurlijke ontstekingsreactie voldoende te beperken door middel van een vaak wat hogere dosis en langer volgehouden inname van ontstekingsremmers.

2. De kraakbeenschijf van het DIV-complex is mee gekwetst

Afhankelijk van de studie in kwestie blijkt bij zowat 19 tot 46 % van de patiënten met 'gewone' lage rugpijn ook de kraakbenige sluitplaat (kraakbeenschijf van de discus intervertebralis) betrokken te zijn in de kwetsuur. Barstjes in die sluitplaat geven dan aanleiding tot een meer uitgebreide ontstekingsreactie die leidt tot zogenaamde Modic veranderingen en waarbij ook het bot van het wervellichaam wordt aangetast. Die Modic veranderingen, genoemd naar Dr. Michael T. Modic die daar reeds in 1988 over publiceerde, zijn goed te zien op MRI (Magnetic Resonance Images).

De beste behandeling bestaat uit een antibiotica-kuur gedurende 90 dagen in combinatie met een zorgzaam ruggebruik (mechanische belasting reduceren) en een zeer langzame en behoedzame heropbouw van de normale functionaliteit. Ook het vermijden van roken, al dan niet aangevuld met supplementaire inname van anti-oxidantia, blijkt een belangrijke rol te spelen bij de genezing.

3. Chronische (langdurige) stress

Langdurige of chronische stress is een in de eerste plaats lichamelijke problematiek. Doordat het lichaam zich langdurig in een toestand van inspanningsfysiologie bevindt, en daar niet voldoende herstelrust tegenover staat, wordt de gezondheid stelselmatig verder ondermijnd. Niet alleen gaat daarbij de kwaliteit van verschillende lichaamsweefsels achteruit, er stapelt zich ook progressief een energietekort op én vooral ook: het lichaamseigen herstelvermogen neemt ook af.

Die verzwakking van het **lichaamseigen herstelvermogen** maakt dat ook rugletsels minder snel en moeizamer zullen genezen en herstellen. In zulke gevallen dient eerst ook de stressproblematiek te worden aangepakt. Zodat het lichaam (en de rug) opnieuw kansen tot genezing en herstel krijgt.

4. Een tekort schietend herstelgedrag van de patiënt

Pijn is altijd een signaal van het lichaam dat het de actieve hulp van de persoon in kwestie nodig heeft om tot een optimale genezing en herstel te komen. Dit betekent dat de patiënt – als persoon met een gezondheidsprobleem – gepast herstelgedrag dient te vertonen.

Het kunnen vertonen van gepast herstelgedrag vereist natuurlijk dat de patiënt weet wat hij / zij kan doen om genezing en herstel te bevorderen en wat hij (tijdelijk) dient te vermijden om een vlotte genezing en herstel niet te belemmeren. De patiënt moet ook weten hoe hij datgene wat er hem / haar te doen of te laten staat het best kan verwezenlijken. Bij lage rugpijn is dit niet altijd zo eenvoudig te achterhalen. Een te zake gespecialiseerde therapeut kan u helpen een grondige belasting- en risicoanalyse uit te voeren en u op basis van deze bevindingen een gefundeerd advies geven.

Een aantal belangrijke aspecten van een adequaat herstelgedrag zijn:

- In de acute fase zorgen dat het gekwetste ruggebied voldoende rust krijgt. Naast het vermijden van 'zware' arbeid, betekent dit vaak het vermijden van statische belasting vb. langdurig zitten in een ongunstige houding; maar anderzijds ook zorgen voor voldoende maar rugveilige beweging.

- Zorgen voor een gezonde (anti-inflammatoire) voeding: vet- en vleesrijke voeding vermijden, voldoende 'trage suikers' (koolhydraten), voldoende groenten en fruit eten, plus: veel water drinken.
- Voldoende aandacht geven aan een goed adempatroon, daarbij gebruik maken van alle ribben bij de inademhaling én vooral ook bij de uitademhaling.
- Een goede pijncontrole en zo nodig ook van de ontstekingsreactie: medicatie nemen zoals het hoort en zolang het hoort (soms ook antibiotica vb. bij Modic veranderingen).
- Tijdig starten met gedoseerde, maar lokaal aankomende 'zachte' bewegingen. Vraag bij voorkeur begeleiding van uw kinesitherapeut.

Opgemaakt 17 juni 2010

OPMERKING

Deze tekst is louter informatief. Bij het opmaken van de tekst is ernaar gestreefd de wetenschappelijke juistheid en medisch-therapeutische evidentie zo goed mogelijk te respecteren.

De toepasbaarheid van medische informatie en gegevens is altijd afhankelijk van de specifieke aard van een casus. De bezoeker blijft zelf volledig aansprakelijk voor het gebruik dat hij maakt van de gegevens.

Bij persoonlijke gezondheidsproblemen is het altijd aan te raden het professionele advies in te winnen van uw huisarts.